FISIOGRAFT

SLURRY GEL

Dispositivo medico invasivo utilizzato nella chirurgia dentale e maxillo-facciale per il **riempimento di cavità ossee** naturali o patologiche a base di acido polilattico e acido poliglicolico (PLGA).

PLGA acido polilattico e acido poliglicolico

Completamente riassorbibile in 4-6 mesi

ONE FOR ALL

Da solo o miscelato con:

+ **AUTOGRAFT**
+ **ALLOGRAFT**
+ **XENOGRAFT**
+ **SINTETICO**



Ghimas

DENTAL

FISIOGRAFT SLURRY GEL

Completamente riassorbibile in **4-6 MESI**

Forma fisica: gel

La struttura dello **SLURRY** è caratterizzata da una microdispersione di solidi in una forma gel. I polimeri solidi che lo compongono, in ambiente liquido idrofilico non sono in grado di sedimentare dando origine ad un **fluido gelificato omogeneo**. Una volta applicato, la componente liquida viene velocemente allontanata dal prodotto permettendo alla microstruttura solida del copolimero, di formare il **reticolo di sostegno permeabile al sangue**.

- Composizione: PLGA 25,7% (257 mg) + PEG 59% (590 mg) + DESTRANO 15,3% (153 mg)
- Siringa senza ago con tappo, **READY TO USE**
- Disponibile in confezione da **1 SIRINGA 1 ml** (codice: PFOF0050)
- Dispositivo Medico CLASSE III CE0426
- Certificato ISO9001, ISO13485.

PLGA Slurry Gel

PLGA
Struttura porosa trabecolare accessibile alla parte corpuscolata del sangue e GFs.



SEM Ingrandimento PLGA: 200X



SEM Ingrandimento PLGA: 500X

L'esame istologico di una carota prelevata da un sito post-estrattivo impiantato con Fisiograft, dopo sei mesi, indica che: *"Il materiale viene completamente riassorbito e sostituito da tessuto osseo trabecolare ben mineralizzato, contenente midollo osseo e mostra tutte le caratteristiche di un normale osso alveolare".*

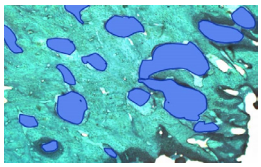

Osso neoformato con spazi midollari

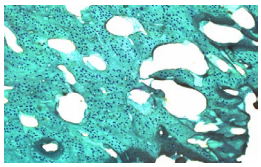

Osso neoformato con osteociti

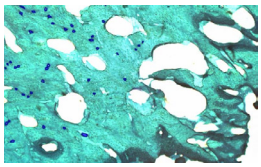

Osso neoformato con vasi sanguigni

ONE FOR ALL

FISIOGRAFT è il biomateriale più riassorbibile e osteoconduttivo

"Biomateriali utilizzati in rigenerazione ossea: risultati istologici".
FISIOGRAFT è risultato il biomateriale più riassorbibile e osteoconduttivo dopo 6-8 mesi dall'innesto.

	osso neoformato	spazi midollari	materiale residuo
BIOCORAL	42%	40%	18%
OSSO BOVINO	39%	34%	27%
BIOVETRI	40%	43%	17%
DFDBA	29%	37%	34%
FISIOGRAFT	**43%**	**56%**	**1%**
IDROSSIAPATITE	41%	30%	31%
OSSO AUTOLOGO	42%	40%	18%
PEP-GEN P-15	40%	37%	23%
SOLFATO DI CALCIO	48%	39%	13%

Piattelli A. Implantologia-Orale. 2003; 4: 77-80

Completa neogenesi ossea

I risultati istologici confermano per FISIOGRAFT la caratteristica di **"mantenitore di spazio ideale"**. La sua erosione centripeta e progressiva, fino alla sua totale degradazione, permette, infatti, la rigenerazione del tessuto osseo senza interferire con i processi fisiologici di riparazione.

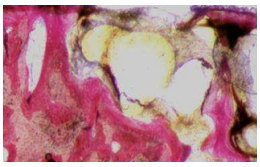
Osso autologo

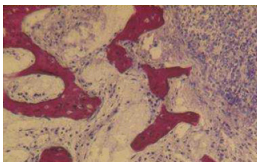
FISIOGRAFT

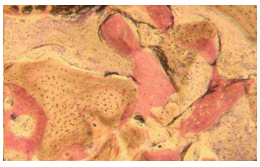
Osso bovino

Si può controllare radiologicamente la formazione di osso neoformato

Fisiograft **NON È RADIOPACO** e permette di controllare radiologicamente la neoformazione ossea.

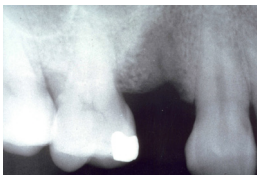

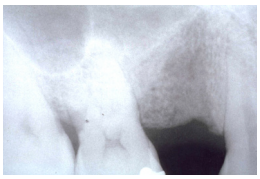

Ghimas
DENTAL

hypefarm.it

I VANTAGGI di FISIOGRAFT SLURRY GEL

- Totalmente riassorbito entro 4 – 6 MESI
  Completamente sostituito da OSSO NEOFORMATO MINERALIZZATO CELLULARE
- PRIVO DI RISCHI CROCIATI : BSE – HIV – HBV - SARS
- NON RADIO-OPACO
- ELEVATA BIOCOMPATIBILITÀ : lo Slurry è altamente biocompatibile per la natura dei polimeri che lo compongono, il PLGA infatti, subisce degradazione enzimatica, così come il destrano va incontro al normale processo metabolico degli zuccheri
- PLASTICITÀ : questa particolare caratteristica fisica gli permette di ottenere il riempimento ottimale anche dei siti meno accessibili
- ADERISCE CON FACILITÀ alle pareti irregolari delle cavità

APPLICAZIONE D'USO ASSOCIATO AD ALTRI BIOMATERIALI

Fisiograft Slurry Gel può essere considerato un supporto ideale per ogni tipologia di inserto granulare di natura sintetica e non.

- Rende plastico il derivato granulare facilitando l'inserimento in qualsiasi sito di applicazione.
- Aggiunge supporto grazie allo scaffold PLGA.
- Fungerà da mantenitore di spazio e verrà riassorbito completamente in 4-6 mesi.
- Permette di utilizzare anche minime quantità di materiale autologo, dando un effetto volumizzante e favorendo il processo di rigenerazione tissutale.

ONE FOR ALL

Da solo o miscelato con:

+ **AUTOGRAFT**
+ **ALLOGRAFT**
+ **XENOGRAFT**
+ **SINTETICO**

FISIOGRAFT: PIÙ DI 100 PUBBLICAZIONI

BIBLIOGRAFIA

1 - Bone regeneration strategies: Engineered scaffolds, bioactive molecules and stem cells current stage and future perspectives. Antalya Ho-Shui-Ling et al., Biomaterials Volume 180, October 2018, Pages 143-162.

2 - Poly (Lactic-co-Glycolic Acid): Applications and Future Prospects for Periodontal Tissue Regeneration Xiaoyu Sun, Chun Xu, Gang Wu, Qingsong Ye and Changning Wang. Academic Editor: Patrick van Rijn Received: 11 April 2017; Accepted: 11 May 2017; Published: 1 June 2017.

3 - Stem cells, growth factors and scaffolds in craniofacial regenerative medicine. Viktor Tollemar et al. Genes & Diseases Volume 3, Issue 1, March 2016, Pages 56-71.

4 - Effects of lactic acid and glycolic acid on human osteoblasts: a way to understand PLGA involvement in PLGA/calcium phosphate composite failure. Florent Meyer, John Wardale, Serena Best, Ruth Cameron, Neil Rushton, Roger Brooks failure2012 Jun;30(6):864-71.

5 - Valutazione dell'uso di un biomateriale nel trattamento dei difetti parodontali infraossei. Briguglio F, Isola G, Lapi M, Briguglio R, Briguglio E. Italian Oral Surgery 2009; 8 (5): 247-55.

6 - Alveolar bone dimensional changes of post-extraction sockets in humans: a systematic review. Van der Weijden F, Dell'Acqua F, Slot DE. J Clin Periodontol 2009; 36: 1048-1058.

7 - Polylactide/polyglycolide copolymer in bone defect healing in humans. Bertoldi C, Zaffe D, Consolo U. Biomaterials 2008; 29: 1819-23.

8 - Maxillary sinus augmentation with different biomaterials: a comparative histologic and histomorphometric study in man. Scala A, Degidi M, Iezzi G, Pecora G, Piattelli M, Orsini G, Caputi S, Perrotti V, Mangano C, Piattelli A. Implant Dent. 2006; 15 (2): 197-207.

9 - Histological study on sinus lift grafting by Fisiograft and Bio-Oss. Zaffe D, Leghissa GC, Pradelli J, Botticelli AR. J Mater Sci: Mater Med 2005; 16: 789-93.

10 - Guided Tissue Regeneration with a Synthetic Co-polymer of Polyglycolic and Polylactic Acid (Fisiograft® gel) in Fenestrations and/or Dehiscences Defects Around Implants: A Clinical Controlled Study at 1 Year. Rocchietta I, Pilloni A, Rasperini G, Simion M. Poster Presentation Abstracts the 19th Annual meeting of the Academy of Osseointegration 03/2004; P118.

11 - Ridge preservation following tooth extraction using a polylactide and polyglycolide sponge as space filler: a clinical and histological study in man. Serino G, Biancu S, Iezzi G, Piattelli A. Clin Oral Impl. Res. 2003; 14: 651-58.

12 - Use of PLA-PGA as a bone filler: clinical experience and histologic study of a case. Stancari F, Zanni B, Bernardi F, Calandriello M, Salvatorelli G. Quintessenz (Germany) 2000; 51.

Ghimas DENTAL

GHIMAS S.p.A.
Via Cimarosa, 85 - 40033 Casalecchio di Reno (BO) - Italy
+39 051 57 53 53 - info@ghimas.it - www.ghimas.it